

Κατασκευή Ζεύγους Ολικών Οδοντοστοιχιών σε Υπερήλικα Ασθενή. Μια Εναλλακτική Τεχνική

Βίλλιας Αριστείδης¹, Κωνσταντοπούλου Καλλιόπη², Καρκαζής Ηρακλής³

Στην εργασία αυτή παρουσιάζεται η κατά στάδια αποκατάσταση της λειτουργίας του στοματογναθηκού συστήματος υπερήλικης αυτοεξυπηρετούμενης ασθενούς με καρδιακή ανεπάρκεια και διαγνωσμένη ρευματοειδή αρθρίτιδα, η οποία έφερε φθαρμένες οδοντοστοιχίες. Το κύριο αίτημα της ασθενούς ήταν η κατασκευή νέων οδοντοστοιχιών.

Σε πρώτη φάση η αντιμετώπιση περιελάμβανε την αναγνώριση του αιτίου προσέλευσης, την ενημέρωση της ασθενούς, την παρουσίαση του σχεδίου θεραπείας και την αντιγραφή των υπαρχουσών οδοντοστοιχιών με ειδικό έγκλειστρο αντιγραφής.

Στην επόμενη συνεδρία έγινε άμεση λειτουργική αναπροσαρμογή των ομοιότυπων οδοντοστοιχιών με μαλακό επίστρωμα, διόρθωση της κάθετης διάστασης σύγκλεισης για αντιρρόπηση της αποτριβής των ακρυλικών δοντιών και της απορρόφησης των φατνιακών αποφύσεων, καταγραφή της κεντρικής σχέσης και ολοκλήρωση του σταδίου των καταγραφών με την επιλογή χρώματος.

Ακολούθησε ο έλεγχος της σύνταξης και της φώνησης και αξιολογήθηκε η αισθητική του προσώπου, παρουσία και του φροντιστή. Για την περαιτέρω βελτίωση της εφαρμογής της οδοντοστοιχίας και πριν την όπτηση έγινε λήψη ενός τελικού διορθωτικού αποτυπώματος.

Κατά την τελική συνεδρία παράδοσης των οδοντοστοιχιών έγινε επανέλεγχος της εφαρμογής, της αισθητικής και της σύγκλεισης και προγραμματίστηκε το πρώτο ραντεβού επανελέγχου σε μία εβδομάδα.

Η αξιοποίηση της νευρομυϊκού παράγοντα όπως αυτή είχε επιτευχθεί με τις παλαιές οδοντοστοιχίες είχε ως αποτέλεσμα την άμεση προσαρμογή στις καινούριες οδοντοστοιχίες χωρίς περεταίρω προβλήματα.

ελληνική νοσοκομειακή οδοντιατρική 14: 59-63, 2021

ΕΙΣΑΓΩΓΗ

Παρά τις προσπάθειες της οδοντιατρικής κοινότητας για τη διατήρηση όσο το δυνατόν περισσότερων δοντιών και την αύξηση του αριθμού των ενδοδόντων υπερήλικων ασθενών σε σχέση με προηγούμενες περιόδους, ένα σημαντικό ποσοστό της ηλικιακής αυτής ομάδας παραμένει νωδός¹⁻³. Το πολύπλοκο ιατροβιολογικό προφίλ και η ευθραυστότητα (frailty) που συνήθως χαρακτηρίζει τα ηλικιωμένα άτομα, συχνά επιβάλλουν θεραπευτικές προσεγγίσεις που ενδεχομένως αποκλίνουν από τις θεωρούμενες κλασσικές μεθόδους⁴⁻⁶. Όσον αφορά στην κατασκευή ολικών οδοντοστοιχιών, οι εναλλακτικές τεχνικές με αξιοποίηση στοιχείων από παλαιότερες προσθέσεις, οδηγούν με ασφάλεια σε ταχύτερη προσαρμογή και κα-

Λέξεις κλειδιά: Γηροδοντιατρική, Ομοιότυπες οδοντοστοιχίες, Νευρομυϊκή Προσαρμογή.

¹ Οδοντίατρος MSc, Dr. Med. Dent. Επιστημονικός συνεργάτης προσθετικής

² Οδοντίατρος MSc. Μεταπτυχιακή φοιτήτρια προσθετικής

³ Καθηγητής

Προέλευση:

Εργαστήριο Προσθετικής, Οδοντιατρική Σχολή ΕΚΠΑ.

λύτερο χειρισμό των καινούργιων κατασκευών^{7,8}. Τέτοιες επιλογές πειθαρχούν άλλωστε και στα χαρακτηριστικά που θα πρέπει να παρουσιάζει ένα σχέδιο θεραπείας που απευθύνεται σε υπερήλικες ασθενείς, δηλαδή να ικανοποιεί τις εκφρασμένες ανάγκες τους (felt needs) και να χαρακτηρίζεται από ρεαλισμό, ευελιξία, απλότητα και πρακτικότητα⁹⁻¹².

ΠΑΡΟΥΣΙΑΣΗ ΠΕΡΙΣΤΑΤΙΚΟΥ

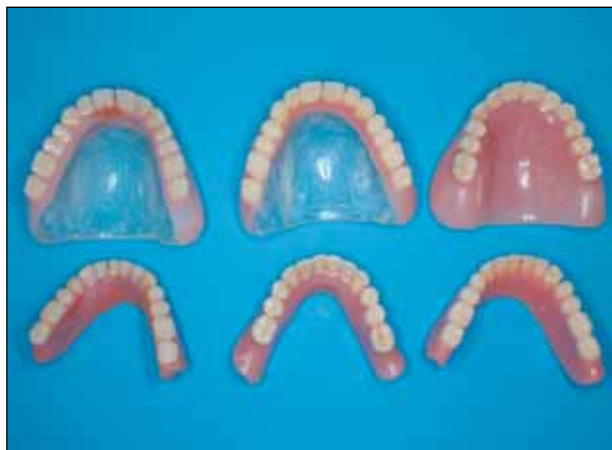Περιπατητική γηροδοντιατρική ασθενής (96 ετών) με ήπια παθολογία (ASA II) προσήλθε στο ιατρείο συνοδευόμενη από την 75χρονη κόρη της με κύριο αίτιμα την κατασκευή νέων ολικών οδοντοστοιχιών¹³.

Από το ιατρικό ιστορικό και την συνέντευξη πληροφορηθήκαμε ότι η ασθενής βρίσκεται υπό ιατρική παρακολούθηση και φαρμακευτική αγωγή για την αντιμετώπιση καρδιακής ανεπάρκειας, ρευματοειδούς αρθρίτιδας και παλαιότερων κρίσεων υπέρτασης. Από τα πρώτα λεπτά της συνέντευξης παρατηρήθηκε δυσκολία στην επικοινωνία λόγω βαρηκοΐας, γι' αυτό ελήφθησαν τα απαραίτητα μέτρα ώστε να διευκολυνθεί η διαδικασία αυτή (διακοπή μουσικής, δυνατή και αργή ομιλία, αποφυγή χρήσης αναρρόφησης και ρύθμιση του μηχανικού αερισμού του χώρου σε χαμηλότερα επίπεδα). Το γνωσιακό επίπεδο της ασθενούς κατά την διάρκεια της συνέντευξης κρίθηκε ικανοποιητικό, ενώ η συνοδός παρενέβη σε ελάχιστες περιπτώσεις. Κατά τη συνέντευξη η ασθενής έδωσε σωστές απαντήσεις για την ηλικία και τη διεύθυνση κατοικίας της, ενώ ανακάλεσε, αν και με κάποιου βαθμού δυσκολία, κάποια πρόσφατα γεγονότα.

Το κύριο οδοντιατρικό πρόβλημα, όπως παρουσιάστηκε από την ίδια, ήταν η μειωμένη συγκράτηση της υπάρχουσας οδοντοστοιχίας και η κατά συνέπεια δυσκολία να τεμαχίσει και λειοτριβήσει ικανοποιητικά συγκεκριμένες τροφές όπως το κρέας.

Κατά τη διάρκεια της συνέντευξης η ασθενής φορούσε και τις δύο οδοντοστοιχίες μέχρι που της ζητήθηκε να τις αφαιρέσει για την εξωστοματική αξιολόγησή τους. Οι οδοντοστοιχίες παρουσίαζαν έντονη αποτριβή των οπίσθιων κυρίως τεχνητών δοντιών, κάτι που εμμέσως υποδείκνυε τη διαχρονική λειτουργικότητάς τους και τον ικανοποιητικό βαθμό προσαρμογής σε αυτές.

Η εξωστοματική και ενδοστοματική κλινική εξέταση απο-

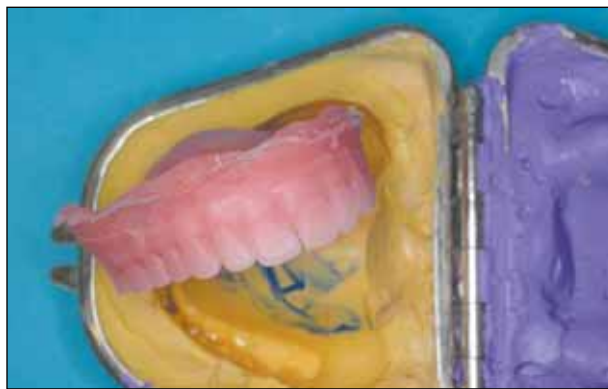

Εικόνα 1: Συλλογή των οδοντοστοιχιών που έφερε η ασθενής την τελευταία 5ετία.

κάλυψαν μειωμένο κάτω πρόσθιο ύψος προσώπου με συνοδό συγγελιτίδα, έντονη απορρόφηση κυρίως της κάτω φαρυγγικής ακρολοφίας και ικανοποιητική ροή ορώδους ως επί το πλείστον σιάλου. Στο τέλος της συνεδρίας η ασθενής παρουσίασε δύο επιπλέον ζεύγη οδοντοστοιχιών, τα οποία ως φαίνεται ελάχιστα είχε χρησιμοποιήσει (εικ. 1).

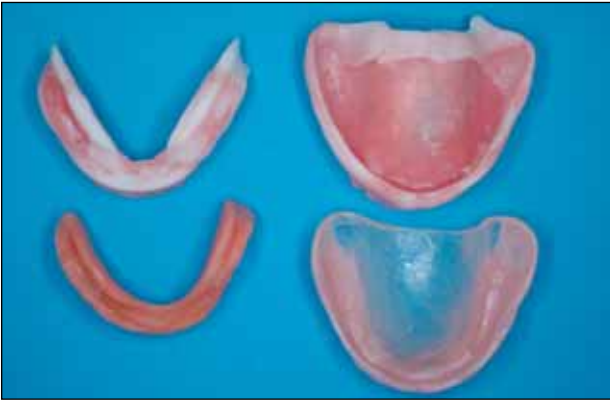Σχέδιο θεραπείας και στάδια υλοποίησης

Με βάση τα δεδομένα από το ιστορικό και την κλινική εξέταση αποφασίστηκε η κατασκευή ζεύγους νέων οδοντοστοιχιών με την τεχνική της αντιγραφής και αφού ενημερώθηκαν ασθενής και συνοδός για τις δυσκολίες που ενδεχομένως ανακύψουν, δόθηκε η απαραίτητη συναίνεση. Στην πρώτη συνεδρία η ασθενής παρέδωσε τις οδοντοστοιχίες που έφερε και αποχώρησε αφού της δόθηκαν οδηγίες να μη χρησιμοποιήσει τις εφεδρικές που διατηρούσε για τις επόμενες δύο ημέρες μέχρι δηλαδή το επόμενο ραντεβού, προσαρμόζοντας αναλόγως και το διαιτολόγιό της. Στο εργαστηριακό στάδιο που μεσολάβησε οι υπάρχουσες οδοντοστοιχίες αντιγράφηκαν με τη βοήθεια ειδικού έγκλειστρου αντιγραφής⁷. Από τη διαδικασία αυτή προέκυψε ζεύγος ομοίωτων οδοντοστοιχιών με ακρυλική βασική και κέρινα δόντια. Για τις βασικές χρησιμοποιήθηκε εν ψυχρώ πολυμεριζόμενο ακρυλικό (Weropress, Merz Dental GmbH, Lütjenburg, Germany), το οποίο μετά τον στοιβαγμό στο έγκλειστρο αντιγραφής, εμβυθίστηκε σε χύτρα πολυμερισμού με ζεστό νερό στους 50 °C και αφέθηκε να πολυμεριστεί για 30 λεπτά σε 2 bar πίεση. Μετά την απεγκλειστρωτική αφαίρεση των περισσεύσεων ακρυλικού και έγινε η απαραίτητη στίλβωση (εικ. 2).

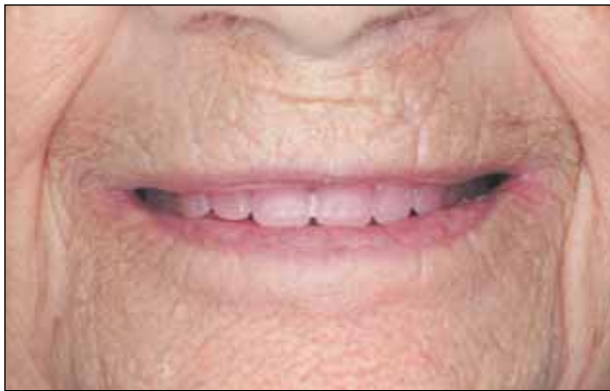

Εικόνα 2: Αφαίρεση του αντιγράφου της ολικής οδοντοστοιχίας από το έγκλειστρο αντιγραφής (κέρινα δόντια και ακρυλική βάση).

Στην δεύτερη κλινική συνεδρία, έγινε έλεγχος εφαρμογής και αισθητικής των αντιγράφων και άμεση αναπροσαρμογή με υλικό αποκατάστασης ιστών (Visco-gel, Dentsply DeTrey GmbH, Konstanz, Germany) και εκτέλεση λειτουργικών κινήσεων (ομιλία, κατάποση κ.λπ.) (εικ. 3, 4, 5, 6). Για τη βελτίωση της κάθετης διάστασης σύγκλεισης προστέθηκε κόκκινο κερί στις επιφάνειες των οπίσθιων (κέρινων) δοντιών που παρουσίαζαν έντονη αποτριβή και αφού καταγράφηκε και η κεντρική σχέση, τα κέρινα τόξα σταθεροποιήθηκαν με συνδετήρες και αφαιρέθηκαν προσεκτικά από το στόμα. Μετά την συναινετική επιλογή του χρώματος των τεχνητών δοντιών, οι παλαιές



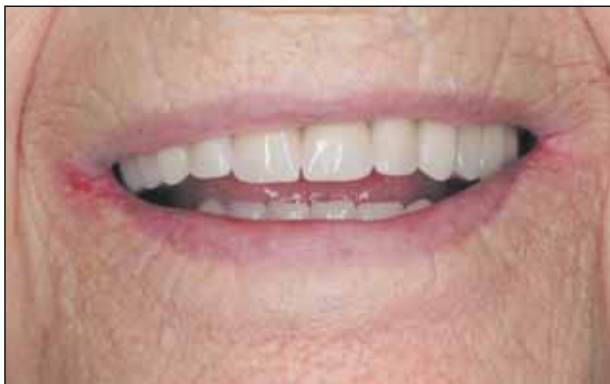Εικόνα 3: Άμεση αναπροσαρμογή των βασικών πλακών με μαλακό επίστρωμα (άνω σειρά). Είναι χαρακτηριστική η προσθήκη υλικού στις περιοχές ελλειμματικής έκτασης των οδοντοστοιχιών.



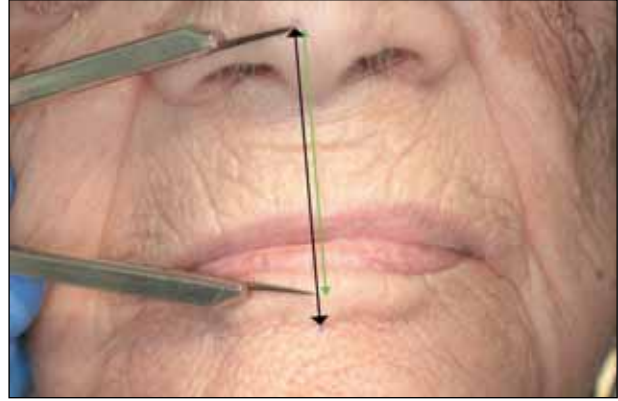
Εικόνα 5: Έλεγχος αισθητικής και γραμμής γέλωτος με τις ομοιότυπες οδοντοστοιχίες.

οδοντοστοιχίες επεστράφησαν και η ασθενής αποχώρησε. Στο εργαστηριακό στάδιο που ακολούθησε και αφού χυτεύθηκαν εκμαγεία στις αναπροσαρμοσμένες βασικές πλάκες, έγινε ανάρτηση στον αρθρωτήρα και ολοκληρώθηκε η σύνταξη των τεχνητών δοντιών.

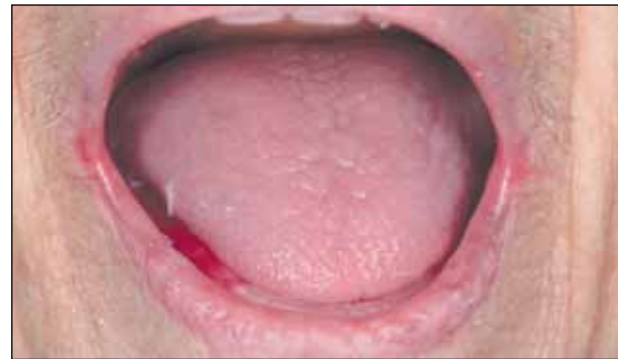Στην τρίτη κλινική συνεδρία ελέγχθηκαν η σύγκλειση, η αισθητική και η φωνητική απόδοση και έγιναν κατάλλη-



Εικόνα 7: Κλινικός έλεγχος της σύνταξης. Τα κέρινα δόντια έχουν αντικατασταθεί προσεκτικά με καινούργια ακρυλικά αντιστοιχείου μεγέθους και σχήματος, ώστε να διατηρηθεί το αισθητικό profile της ασθενούς.

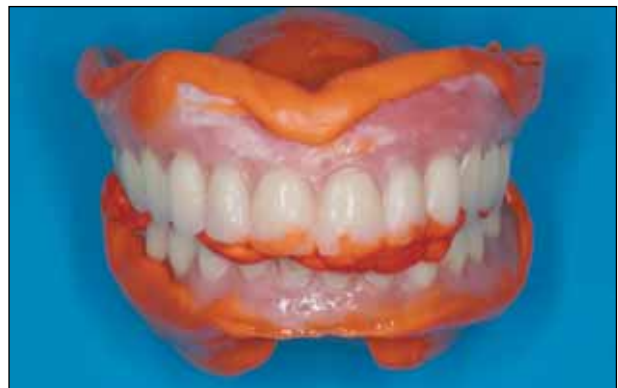

Εικόνα 4: Διαφορά παλαιάς Κάθετης Διάστασης (πράσινη γραμμή) με τη νέα (μαύρη γραμμή).



Εικόνα 6: Έλεγχος κατά την μέγιστη διάνοιξη με τις ομοιότυπες οδοντοστοιχίες. Είναι εμφανής η άμεση ενεργοποίηση του εγκατεστημένου μηχανισμού νευρομυϊκής προσαρμογής. Η κάτω οδοντοστοιχία παραμένει καθηλωμένη μεταξύ της γλώσσας και των μυών των παρειών και του κάτω χείλους.

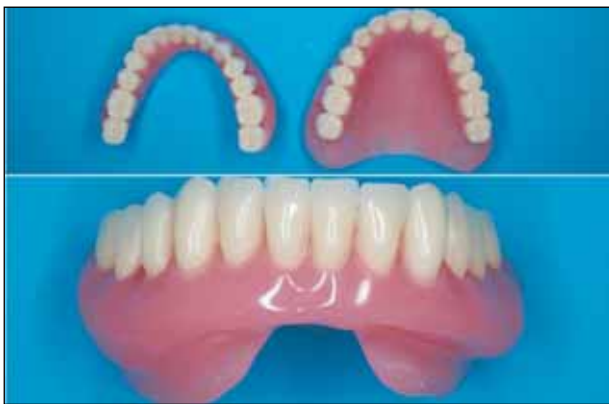λες τροποποιήσεις όπου αυτό ήταν απαραίτητο (εικ. 7). Ακολούθησε η λήψη τελικού διορθωτικού αποτύπωματος με λεπτόρευση σιλικόνη προσθήκης για την κάθε οδοντοστοιχία ξεχωριστά, με προσοχή στη διατήρηση



Εικόνα 8: Τελικό διορθωτικό αποτύπωμα στο στάδιο ελέγχου της σύνταξης και πριν την όπτηση με λεπτόρευση σιλικόνη προσθήκης.

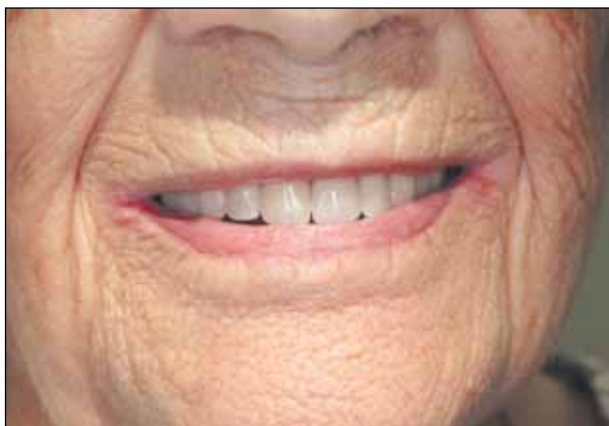της κάθετης διάστασης σύγκλεισης (εικ. 8). Στο τελευταίο εργαστηριακό στάδιο έγινε όπτηση επεξεργασία και

στίλβωση των οδοντοστοιχιών και τέλος πριν την παράδοσή τους τοποθετήθηκαν για τουλάχιστον 24 ώρες σε αεροστεγείς συσκευασίες με ατμόσφαιρα κορεσμένων υδρατμών με σκοπό την αποφυγή στρέβλωσης (εικ. 9).



Εικόνα 9: Οι οδοντοστοιχίες μετά την όπτηση και στίλβωση. Χαρακτηριστική η μορφολογία της κάτω οδοντοστοιχίας και ιδιαίτερα η έκταση των γλωσσικών πτερυγίων στα λειτουργικά επιτρεπόμενα όρια του ασθενή.

Στην τελευταία κλινική συνεδρία έγινε η παράδοση των οδοντοστοιχιών, επίδειξη στοματικής υγιεινής και δόθηκαν οδηγίες συντήρησης και χρήσης παρουσία της φροντιστού (εικ. 10). Κατά τον επανέλεγχο διαπιστώθηκαν σημεία υπερπίεσης οφειλόμενα κυρίως στην κάτω οδοντοστοιχία, τα οποία και διευθετήθηκαν. Η ασθενής αποχώρησε χωρίς περεταίρω προβλήματα και δεν επανήλθε.



Εικόνα 10: Κλινική εικόνα με τις καινούργιες οδοντοστοιχίες.

ΣΥΖΗΤΗΣΗ - ΣΗΜΕΙΑ ΠΡΟΣΟΧΗΣ

Το βασικό πλεονέκτημα της μεθόδου που εφαρμόστηκε ήταν η άμεση αξιοποίηση της προσαρμοστικής ικανότητας της ασθενούς που είχε ήδη αναπτυχθεί και εγκατασταθεί λόγω της μακρόχρονης χρήσης της προηγούμενης οδοντοστοιχίας. Η μέθοδος αυτή κρίνεται απλή και οικονομική δεδομένου ότι απαιτεί μόνο ένα έγκλειστρο αντιγραφής και υλικά εύκολα διαθέσιμα σε κάθε ιατρείο (σκληρό κόκκινο κερί, ψυχρό ακρυλικό, υλικό αποκατάστασης των ιστών, ελαστικομερή υλικά).

Η χρήση του υλικού αποκατάστασης των ιστών για την

άμεση λειτουργική αναπροσαρμογή των βάσεων, είχε ως αποτέλεσμα την καταγραφή τόσο της τρέχουσας ανατομίας των φατνιακών ακρολοφιών όσο και της έκτασης των πτερυγίων στα λειτουργικά επιτρεπόμενα όρια. Η λήψη ενός τελικού διορθωτικού αποτυπώματος με λεπτόρρευστη σιλικόνη προσθήκης (PVS-Wash impression) εξασφάλισε μια επιπρόσθετη βελτίωση στην επιφάνεια του αποτυπώματος, καλύτερη συνεργασία με τη γύψο κατασκευής του εκμαγείου εργασίας και κατ' επέκταση βελτίωση στην επιφάνεια έδρασης της οδοντοστοιχίας.

Κατά τον κλινικό έλεγχο πριν την όπτηση, τόσο η ασθενής όσο και η φροντιστής αξιολόγησαν την αισθητική και τη φωνητική απόδοση των οδοντοστοιχιών ενώ κατά την παράδοση «διδάχτηκαν» από κοινού τους βασικούς τρόπους καθαρισμού και συντήρησης. Όπως και επανάληψη έχουμε τονίσει, ο ρόλος των φροντιστών είναι σημαντικός και αποκτά μεγαλύτερη βαρύτητα στους υπερήλικες αλλά και καθηλωμένους ασθενείς.

SUMMARY

Complete Dentures Fabrication for a Geriatric Patient. An Alternative Technique

Villias Aristeidis, Konstantopoulou Kalliopi, Karkazis Hercules

hellenic hospital dentistry 14: 59-63, 2021

In this article the stepwise dental treatment of an ambulatory geriatric patient that took place during the COVID-19 pandemic is presented. The 96-year-old female patient was accompanied by her 75-year-old daughter, who was also her caregiver. The patients medical history revealed cardiac insufficiency and onset of rheumatoid arthritis. Despite her advance age, only mild symptoms of cognitive impairment were detected. Her main complain was inability to chew mainly due to the lower complete denture, which was found worn during the interview. The patient requested a new pair of dentures.

In the first clinical session, an informed consent was taken from both the patient and the caregiver. They were informed about the cause and the treatment plan was presented. Furthermore, in the first appointment, both dentures were removed from the patient and she was given instructions for the necessary dietary modifications for the next couple of days. The dentures were duplicated in a dedicated device and the patient returned two days later.

In the second clinical session, an immediate relin with a tissue conditioner was conducted for both the upper and the lower copied dentures. The vertical dimension of occlusion was also corrected by red wax addition on the occlusal surface of the distal teeth. The central occlusion was registered and the proper tooth shade was selected. In the third appointment, the wax dentures were checked with the caregiver present. Phonetic tests were conducted

and the aesthetics were approved both by the patient and the caregiver. Finally, a corrective impression was taken with light body polyvinyl-siloxane, taking special care not to alter the achieved vertical dimension of occlusion. In the forth appointment the upper and lower complete dentures were inserted and both the patient and the caregiver were given instructions for the proper maintenance of the dentures. A recall appointment was scheduled a week later, in which a few shore spots were treated. The fast adaptation of the patient with the new dentures was noteworthy. The application of the copy denture technique to take advantage of the so far excellent neuromuscular adaptation, achieved with the old dentures, resulted in the acceptance of the new dentures and a smooth post insertion period.

Key words: Gerodontology; Copy Dentures; Neuromuscular adaptation.

ΒΙΒΛΙΟΓΡΑΦΙΑ

- Srinivasan M, Schimmel M, Leles C, McKenna G. Managing Edentate Older Adults. *Prim Dent J.* 2020; 9(3): 29-33.
- Kossioni AE. Is Europe prepared to meet the oral health needs of older people? *Gerodontology.* 2012; 29(2): e1230-40.
- Karkazis HC, Kossioni AE. Oral health status, treatment needs and demands of an elderly institutionalised population in Athens. *Eur J Prosthodont Restor Dent.* 1993; 1(4): 157-63.
- Κοσιώνη ΑΕ. Γηροδοντιατρική. 1η έκδοση. Αθήνα, 2018. <http://www.gerodontology.gr/gerodontology.php>, όπως αυτό εμφανίζεται την 01/02/2021.
- Καρκαζής Η, Πολυζώης Γ. Εισαγωγή στη Γηροδοντιατρική και Γναθοπροσωπική Προσθητική. Μπουνισέλ. Αθήνα. 2002: 145
- Lloyd PM. Complete-denture therapy for the geriatric patient. *Dent Clin North Am.* 1996; 40(1): 239-54.
- Καρκαζής Η. Ολικές Οδοντοστοιχίες, Εναλλακτικές τεχνικές, Μικρός φωτογραφικός άτλαντας, Αθήνα 2000 (ISBN 960-86107-3-7). Εκδόσεις Μπουνισέλ. <http://users.uoa.gr/~hkarkaz/data/vivlia/enalaktikes.pdf> όπως αυτό εμφανίζεται την 01/02/2021
- Γιαννικάκης Σ. Ολικές οδοντοστοιχίες Εργαστήριο. Αθήνα 2018 Έκδοση Ιδίου.
- Feine JS, Carlsson GE, Awad MA, Chehade A, Duncan WJ, Gizani S, et al. The McGill consensus statement on overdentures. Mandibular two-implant overdentures as first choice standard of care for edentulous patients. *Gerodontology.* 2002; 19(1): 3-4.
- Kulkarni RS, Pawar RS. Fabrication of complete dentures in three visits using existing prosthesis-a simplified technique for geriatric patients. *Spec Care Dentist.* 2017; 37(2): 99-101.
- Müller F, Wahl G, Fuhr K. Age-related satisfaction with complete dentures, desire for improvement and attitudes to implant treatment. *Gerodontology.* 1994; 11(1): 7-12.
- Βίλλιας Α, Κωνσταντοπούλου Κ, Καρκαζής Η. Επένθετη επιεμφυτευματική οδοντοστοιχία επί ενός εμφυτεύματος σε γηροδοντιατρικό ασθενή. Ελληνική Νοσοκομειακή Οδοντιατρική (Αποδεκτό για δημοσίευση).
- <https://www.asahq.org/standards-and-guidelines/asa-physical-status-classification-system>, όπως αυτό εμφανίζεται την 20/09/2021.
- Karkazis HC, Lambadakis J. Changes in mandibular alveolar bone and anterior face height after four years of complete denture wearing. *Eur J Prosthodont Restor Dent.* 1994 Mar; 2(3): 109-11. PMID: 7920401.
- Karkazis HC, Lambadakis J, Tsihlikis K. Cephalometric evaluation of the changes in mandibular symphysis after 7 years of denture wearing. *Gerodontology.* 1997; 14(2): 101-5. doi: 10.1111/j.1741-2358.1997.00101.x. PMID: 10530174.

Διεύθυνση για επικοινωνία:

Αριστείδης Βίλλιας
Θηβών 2 Γουδί, Τ.Κ. 11527,
Αθήνα
τηλ. 2104184843
email: Aristeidis.villias@gmail.com
& villiasa@dent.uoa.g